[Descargado gratis de http://www.amsjournal.com el jueves 14 de enero de 2021, IP: 251.8.124.46]

El papel de los implantes subperiósticos hechos a medida para Rehabilitación de mandíbulas atróficas: informe de un caso

David Faustino Ângelo [1,2], **José Ricardo Vieira Ferreira** [2]

[1] Instituto Português da Face - Rua Tomás Ribeiro, Lisboa, Portugal, [2] Universidade de Lisboa, Faculdade de Medicina - Avenida Professor Egas Moniz, Lisboa, Portugal

Resumen

La rehabilitación de los maxilares atróficos con sobredentaduras endooseas convencionales soportadas por implantes y protocolos de carga inmediata todavía representa un desafío en la actualidad. Los implantes hechos a medida con sobredentaduras de carga inmediata están emergiendo como una solución para la rehabilitación de maxilares atróficos. Los autores describen el caso de un varón de 44 años con antecedentes de agenesia dental congénita. La rehabilitación oral anterior con una sobredentadura mandibular fijada con implante tipo all-on-6 había fracasado debido a una periimplantitis. El paciente fue tratado con éxito con implantes subperiósticos bimaxilares hechos a medida con un diseño innovador, que combina el soporte subperióstico y endooseo. Los autores consideran implantes subperiósticos hechos a medida, en pacientes seleccionados, presentan varias ventajas sobre las técnicas clásicas de injerto óseo más colocación de implantes endooseos, tales como (1) posibilidad de un procedimiento de una sola etapa con carga inmediata en mandíbulas atróficas; (2) posible opción primaria para abordar los maxilares atróficos como una técnica más simple y que requiere menos tiempo; y (3) una opción de rescate válida para implantes endooseos fallidos. Serán necesarios más estudios a largo plazo con grandes muestras de pacientes para confirmar los supuestos previos.

Palabras clave: Mandíbulas atróficas, atrofia ósea, implantes a medida, rehabilitación oral, fusión selectiva por láser

Introducción

La rehabilitación de maxilares atróficos con sobredentaduras endooseas convencionales soportadas por implantes y protocolos de carga inmediata todavía presenta un desafío clínico en la actualidad. Se han descrito muchas técnicas en la literatura para superar este problema. Procedimientos reconstructivos, como injertos óseos autólogos o regeneración ósea guiada, [1] Sin embargo, el injerto óseo autógeno requiere un segundo sitio quirúrgico, [2] lo que implica morbilidad adicional, [3] y no siempre se recomienda la carga inmediata. [4]

La regeneración ósea guiada, en particular la vertical, con frecuencia se ve limitada de nuevo y también se asocia con posibles complicaciones en los maxilares atróficos totales. [5] Ambas técnicas requieren varios meses para la maduración del injerto. [6] Técnicas alternativas para la rehabilitación de maxilares atróficos, como implantes inclinados [7] e implantes cigomáticos, [8]

parecen proporcionar resultados estables a largo plazo. Las mandíbulas atróficas están asociadas con cambios anatómicos, lo que conlleva un mayor riesgo de lesión de las estructuras nobles, lo que aumenta las necesidades de habilidades quirúrgicas específicas durante la cirugía. Los procedimientos de implantes cigomáticos se pueden realizar bajo anestesia local o general, según la experiencia del cirujano y la condición del paciente. Un cigomabone favorable es esencial para sostener el implante. [8] En el severamente mandíbula atrófica, el uso de implantes cortos sigue siendo controvertido. [9]

Otras técnicas como la elevación del seno, [10] lateralización del nervio alveolar inferior, [11] o distracción osteogénica [12] presentan diversos resultados en la literatura. Los implantes subperiósticos hechos a medida están surgiendo hoy en día como una solución para la rehabilitación de maxilares atróficos, adecuados tanto para las deficiencias óseas maxilaresatrofiacomo mandibulares. [13-15] Se han propuesto varios protocolos para las técnicas de implante subperióstico. Aquí, los autores presentan su experiencia con un diseño innovador de implantes subperiósticos hechos a medida que incluye áreas para soporte endooseo.

Caso Clínico

Varón de 44 años con atrofia maxilar severa y rehabilitación mandibular all-on-6 previa, con

Accede a este artículo en línea

Código de Respuesta Rápida:

Sitio web: www.amsjournal.com

DOI: 10.4103 / ams.ams_263_20

Dirección para la correspondencia: Prof. David Faustino Ângelo
Instituto Português da Face, No 71, 5th Suelo. 1050-227 Lisboa. Portugal.
Correo electrónico: david.angelo@ipface.pt

Recibió: 06-06-2020 **Revisado:** 04-09-2020
Aceptado: 15-09-2020 **Publicado:** 23-12-2020

Esta es una revista de acceso abierto, y los artículos se distribuyen bajo los términos de la Licencia Creative Commons Reconocimiento-No Comercial-CompartirIgual 4.0, que permite a otros remezclar, modificar y construir sobre el trabajo sin fines comerciales, siempre que se dé el crédito apropiado. y las nuevas creaciones tienen la misma licencia.

Para reimpresiones comuníquese con: WKHLRPMedknow_reprints@wolterskluwer.com

Cómo citar este artículo: ÂngeloDF, Vieira Ferreira JR. El papel de los implantes subperiósticos hechos a medida para la rehabilitación de maxilares atróficos: reporte de un caso. Ann Maxillofac Surg 2020; 10: 507-11.

[Descargado gratis de http://www.amsjournal.com el jueves 14 de enero de 2021, IP: 251.8.124.46]

periimplantitis, fue remitida a nuestro servicio por quejas de movilidad tanto en la prótesis implantosoportada inferior como en el puente protésico superior, lo que provocó dificultad para masticar y hablar. El paciente refirió antecedentes de agenesia dental congénita, con rehabilitación mandibular completa con seis implantes (BioHorizon®

3,5 mm × 12 mm) y un puente protésico bilateral superior del canino al incisivo central, realizado hace 24 años. El paciente negó el hábito de fumar o las enfermedades sistémicas relevantes, y su objetivo protésico fue una solución de carga inmediata. El examen clínico y la ortopantomografía indicaron una combinación de deficiencia ósea horizontal y vertical y periimplantitis activa en los seis implantes colocados previamente en el arco inferior [Figura 1], confirmada mediante tomografía computarizada de haz cónico (CBCT) [Figura 2a yb]. También se observó una deficiencia de la cresta alveolar y vertical del maxilar [Figura 2c yd]. La calidad ósea se clasificó como Tipo

III, con una fina capa de hueso cortical rodeando denso hueso trabecular denso.

Se propusieron implantes bimaxilares hechos a medida, utilizando el siguiente protocolo [Tabla 1]. Se utilizó un diseño innovador en la mandíbula que incluye áreas de soporte endoóseo para una adecuada osteointegración.

Nivel 1

Preoperatorio de 3 meses: extracción del implante inferior y

legrado

Extracción de implantes inferiores con legrado completo de huesos. Se realizó amoxicilina 875 oral + ácido clavulánico 125 mg cada 8 h durante 3 meses. Se aplicó una prótesis removible con soporte de mucosa exclusivamente para necesidades sociales durante el período preoperatorio.

Etapa 2

2 meses antes de la operación: tomografía computarizada de haz cónico

planificación basada en el diseño de implantes a medida

La planificación inversa se llevó a cabo con los datos DICOM resultantes. Los implantes hechos a medida fueron diseñados por *Hueso fácil* ® con

Tabla 1: Protocolo para la planificación y el tratamiento de implantes personalizados subperiósticos

Cronología	Descripción de la etapa
Etapa 1 (3 meses antes de la operación): extracción y legrado preoperatorio del implante inferior	Extracción de implantes inferiores con legrado completo de huesos. Se realizó amoxicilina 875 oral + ácido clavulánico 125 mg cada 8 horas durante tres meses. Se aplicó una prótesis removible con soporte de mucosa exclusivamente para necesidades sociales
Etapa 2 (2 meses antes de la operación): planificación preoperatoria basada en CBCT y diseño de implantes a medida	La planificación inversa se llevó a cabo con los datos DICOM resultantes. Los implantes hechos a medida fueron diseñados por Bone Easy® con aportaciones del cirujano. Se requirió reducción alveolar para acomodar la barra, los componentes protésicos y la prótesis. Se diseñó una guía impresa en 3D para la reducción de la altura del hueso y las áreas de adaptación endoósea. Se diseñaron implantes a medida con soporte endoóseo parcial para la unión de placas y una adecuada osteointegración (Figura 3). Se diseñaron implantes de 0,7 mm de espesor para adaptarse a los contrafuertes maxilar y mandibular mediante fijación con tornillos de osteosíntesis tratados con SLA de 2 mm × 6 mm. Se planificó realizar un injerto óseo simultáneamente con la colocación del implante mandibular, principalmente en las áreas endoóseas.
Etapa 3 (1 mes preoperatorio): fabricación de diseño de implantes subperiósticos a medida	El implante se fabricó mediante fusión selectiva con láser utilizando la máquina Truprint 1000 SLM, utilizando Sintmill® para colocar los implantes en una estructura de indexación para la mecanización posterior. Después de imprimir la placa base, los implantes se fijaron mediante soportes y se sometieron a tratamiento térmico - 1 hora de calentamiento a 800º C estabilizado durante 30 minutos y enfriamiento durante 4 horas. El marco y el implante se separaron de la base y se colocaron en una fresadora utilizando el software SUM 3D para realizar roscas M2 y volver a mecanizar la conexión del implante y el pilar. Las placas se pulieron en la superficie que entra en contacto con los tejidos blandos. La superficie que entra en contacto con el hueso quedó rugosa. La zona de injerto se dejó sin pulir. La guía de reducción alveolar y la guía de inserción del implante se fabricaron con una impresora 3D en plástico de grado médico.
Etapa 4 procedimiento quirúrgico	La cirugía se realizó bajo anestesia general. En el maxilar, se realizó una incisión crestal de tuberosidad a tuberosidad, con una incisión de alivio en la línea media. Se levantaron los colgajos bucal y palatino, exponiendo la espina nasal anterior, las aberturas piriformes, las fosas caninas, los contrafuertes cigomáticos y los maxilares posterolaterales. La reducción alveolar se realizó con una pieza de mano piezoeléctrica. El implante fue probado y fijado con tornillos de osteosíntesis. En la mandíbula, se realizó una incisión crestal alrededor del arco hacia el lado contralateral. Se debe tener cuidado de no dañar el paquete neurovascular. Las crestas oblicuas externas, tanto el agujero mentoniano, la sínfisis mandibular y los tubérculos geniales, fueron identificados y expuestos para servir como puntos de referencia anatómicos. Se utilizó una fresa grande para diseñar el soporte endoóseo con la ayuda de una guía. Se probó el implante, se fijó con tornillos de osteosíntesis y se realizó el injerto óseo en la zona endoósea (Figura 4) Se colocaron pilares y se cerraron colgajos con vicryl® 4/0 Se tomaron impresiones protésicas inmediatamente después del cierre y se adaptó con éxito una prótesis provisional 12 h después, antes del alta del paciente.

[Descargado gratis de http://www.amsjournal.com el jueves 14 de enero de 2021, IP: 251.8.124.46]

aportaciones del cirujano. Se requirió reducción alveolar para acomodar la barra, los componentes protésicos y la prótesis. Se diseñó una guía impresa en tres dimensiones (3D) para la reducción de la altura del hueso y las áreas de ajuste endoóseo. Se diseñaron implantes hechos a medida con soporte endoóseo parcial para conectar las placas [Figura 3]. Los implantes se diseñaron con un grosor de 0,7 mm para adaptarse a los contrafuertes maxilar y mandibular mediante la fijación con tornillos de osteosíntesis de 2 mm x 6 mm, arenados, de grano grande y tratados con superficie de implante grabada con ácido (SLA). Se planificó realizar un injerto óseo simultáneamente con la colocación del implante mandibular, principalmente en las áreas endoóseas.

Figura 1: Fotografía dental preoperatoria, destacando la periimplantitis inferior

Etapa 3

Preoperatorio de 1 mes: subperióstico personalizado

diseño de implantes fabricación

El implante se fabricó mediante fusión láser selectiva (SLM) utilizando la máquina Truprint 1000 SLM, utilizando Sintmill® para colocar los implantes en una estructura de indexación para su posterior mecanización.Después de imprimir la placa base, los implantes se fijaron mediante soportes y se sometieron a tratamiento térmico - 1h de calentamiento a 800 ° C estabilizado durante 30 min y enfriamiento durante 4 h. El marco y el implante se separaron de la base y se colocaron en una fresadora utilizando el software SUM3D para realizar roscas M2 y volver a mecanizar la conexión del implante y el pilar. Las placas se pulieron en la superficie que entra en contacto con los tejidos blandos. La superficie que entra en contacto con el hueso quedó rugosa. La zona de injerto se dejó sin pulir. La guía de reducción alveolar y la guía de inserción del implante se fabricaron con una impresora 3D en plástico de grado médico.

Figura 2: Tomografía computarizada de haz cónico. (a) Plano axial, presenta seis implantes mandibulares previamente colocados con periimplantitis activa. (b) Plano coronal, presentando implantes mandibulares previos con periimplantitis. (c) Plano axial, presenta atrofia maxilar severa. (d) Plano coronal, presenta atrofia maxilar severa

Etapa 4

Procedimiento quirúrgico

La cirugía se realizó bajo anestesia general.

En el maxilar, se realizó una incisión crestal desde la tuberosidad hasta la tuberosidad, con una incisión de alivio en la línea media. Se levantaron los colgajos bucal y palatino, exponiendo la espina nasal anterior, las aberturas piriformes, las fosas caninas, los contrafuertes cigomáticos y los maxilares posterolaterales. La reducción alveolar se realizó con una pieza de mano piezoeléctrica. El implante fue probado y fijado con tornillos de osteosíntesis.

En la mandíbula, se realizó una incisión crestal alrededor del arco hacia el lado contralateral. Se debe tener cuidado de no dañar el paquete neurovascular. Las crestas oblicuas externas, tanto el agujero mentoniano, la sínfisis mandibular y los tubérculos geniales, fueron identificados y expuestos para servir como puntos de referencia anatómicos. Se utilizó una fresa grande para diseñar el soporte endoóseo con la ayuda de una guía. Se probó el implante, se fijó con tornillos de osteosíntesis y se realizó el injerto óseo en la zona endoósea [Figura 4].

Se colocaron pilares y se cerraron los colgajos con vicryl 4/0®.

Se tomaron impresiones protésicas inmediatamente después del cierre y se adaptó con éxito una prótesis provisional 12 h después, antes del alta del paciente.

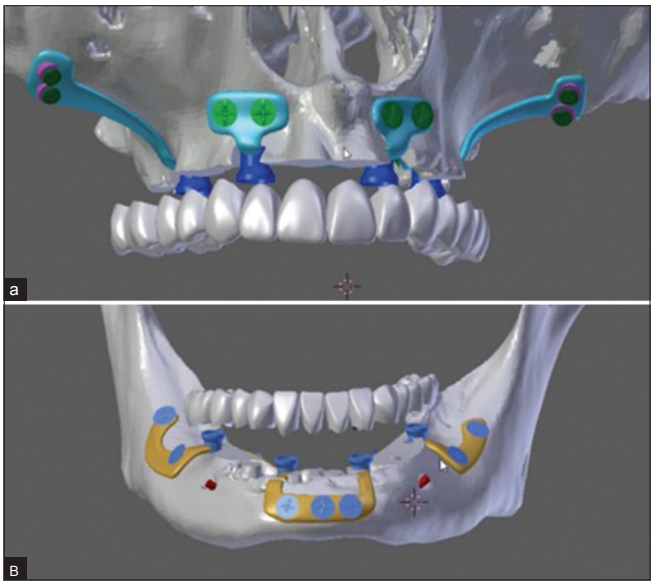

Figura 3: Planificación 3D inversa del implante personalizado para maxilar (a) y mandíbula (b)

[Descargado gratis de http://www.amsjournal.com el jueves 14 de enero de 2021, IP: 251.8.124.46]

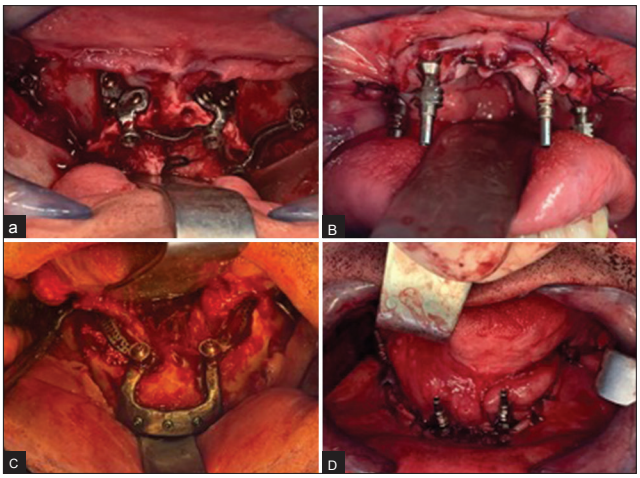

Figura 4: Procedimiento quirúrgico. (a) Adaptación maxilar del implante subperióstico a medida. (b) Pilares protésicos adaptados al implante maxilar. (c) Adaptación mandibular del implante subperióstico a medida con zona de injerto en la zona endoósea. (d) Pilares protésicos adaptados al implante mandibular

Figura 5: Fotografía dental posoperatoria, tiempo de seguimiento de 1 año

Figura 6: Ortopantomografía postoperatoria: seguimiento de 1 año

Las conexiones se atornillaron y se fresaron en la estructura con una longitud de 2,8 mm. Se utilizaron conexiones a nivel de tejido para recibir un pilar de múltiples unidades con un cono de 20 ° para fijar la prótesis. Los pilares utilizados son compatibles con la mayoría de los sistemas disponibles en el mercado. Se planeó que las conexiones emergieran en la posición habitual de caninos y molares en cada cuadrante. Se realizaron prótesis sobre el equilibrio de la oclusión bilateral y se realizó un estudio de elementos finitos para analizar el rendimiento del implante.

Informamos una excelente estabilidad del implante, una función masticatoria adecuada, sin exposición del implante y ausencia de dolor, durante 1 año y 3 meses de seguimiento [Figura 5]. En la Figura 6 se presenta una ortopantomografía de seguimiento de 1 año.

Discusión

La rehabilitación dental de la mandíbula atrófica grave sigue siendo un desafío para los cirujanos orales y maxilofaciales. Últimamente se han reportado varias técnicas con buenos resultados a largo plazo. Sin embargo, con una prevalencia creciente de periimplantitis [dieciséis] asociados a los implantes endoóseos, los implantes subperiósticos se han presentado como una solución alternativa para la rehabilitación completa con prótesis de carga inmediata. En el caso reportado, la paciente presentaba una periimplantitis mandibular activa, por lo que no era apta para tratamiento con implantes endoóseos, [17,18] debido a (1) alto riesgo de nueva infección y (2) demanda de carga inmediata por parte del paciente.

Los implantes subperiósticos se describieron por primera vez en 1943. [19] Sin embargo, pronto se asociaron con tasas de complicaciones anormales, como exposición del implante, movilidad del implante y pérdida del implante. Recientemente, se ha producido una revolución digital en odontología, relacionada con nuevas técnicas digitales de adquisición, software de procesamiento mejorado y técnicas de fabricación modernas, lo que ha permitido el inicio de una nueva era en la prostodoncia fija, incluida la personalización de la terapia con implantes. [15,20-22]

Cerea y Dolcini informaron de una serie de setenta pacientes tratados con implantes subperiósticos de titanio de sinterización directa con láser de metal (DMLS) hechos a medida que mostraron una tasa de supervivencia del 95,8% y tasas bajas de complicaciones durante un período de seguimiento de 2 años. Llegaron a la conclusión de que los implantes subperiósticos DMLS hechos a medida podrían presentar un procedimiento de tratamiento alternativo válido para la restauración protésica de maxilares gravemente atróficos, donde la colocación de implantes endoóseos no es posible. [13]

La solución presentada es innovadora, ya que está hecha a la medida de la anatomía del paciente y diseñada para incluir soporte endoóseo. Se fabricó en Ti6Al4V rígido mediante tecnología SLM y se fijó con tornillos de osteosíntesis tratados con SLA de 2 mm × 6 mm. Los autores creen que los implantes subperiósticos hechos a medida pueden ser una excelente opción de rescate y una primera opción válida para abordar los maxilares atróficos, como una técnica más simple y que requiere menos tiempo. Su principal ventaja reside en ofrecer una alternativa a las técnicas quirúrgicas más invasivas, como los injertos óseos de cresta ilíaca y otros procedimientos de aumento óseo, así como en permitir la carga protésica inmediata. [13] Sus principales problemas podrían estar relacionados con (1) fractura de material debido a fatiga, (2) periimplantitis, [14] (3) exposición del implante, (4) movilidad del implante, (5) falta de osteointegración, [22]

y (6) longitud de los pilares de conexión utilizados, que podrían

[Descargado gratis de http://www.amsjournal.com el jueves 14 de enero de 2021, IP: 251.8.124.46]

predisponen a fracturas tanto del implante como de la restauración protésica. [13] Hasta el momento, los autores no notaron ninguna de esas posibles complicaciones en este caso. Sin embargo, serán necesarios más estudios a largo plazo con muestras más grandes de pacientes para establecer más esta técnica.

Expresiones de gratitud

Estamos agradecidos con *Hueso fácil* ®, que contribuyeron a la planificación quirúrgica, ya Rita Nascimento, DDS, responsable de la rehabilitación protésica.

Declaración de consentimiento del paciente

Los autores certifican que han obtenido todos los formularios de consentimiento del paciente adecuados. En la forma en que el paciente o los pacientes han dado su consentimiento para que sus imágenes y otra información clínica se publiquen en la revista. Los pacientes entienden que sus nombres e iniciales no se publicarán y se harán los debidos esfuerzos para ocultar su identidad, pero no se puede garantizar el anonimato.

Apoyo financiero y patrocinio

Nulo.

Conflictos de interés

No existen conflictos de intereses.

R efeRencias

1. Buser D, Dula K, Hess D, Hirt HP, Belser UC. Aumento localizado de crestas con autoinjertos y membranas de barrera. Periodontol 2000 1999; 19: 151-63.
2. AlbrektssonT. Reparación de injertos óseos. Investigación microscópica e histológica vital en el conejo. Scand J Plast Reconstr Surg 1980; 14: 1-2. Nkenke E, Radespiel-Tröger M,
3. Wiltfang J, Schultze-Mosgau S, Winkler G, Neukam FW. Morbilidad de la extracción de injertos óseos retromolares: un estudio prospectivo. Clin Oral Implants Res 2002; 13: 514-21. KimA, Kar K, Nowzari H, Cha HS, Ahn KM. Injerto de hueso ilíaco libre inmediato después de
4. resección mandibular no segmentaria y colocación tardía del implante: serie de casos. Implant Dent 2013; 22: 438-43.
5. Cucchi A, Vignudelli E, Napolitano A, Marchetti C, Corinaldesi G. Evaluación de las tasas de complicación y la ganancia ósea vertical después de la regeneración ósea guiada con membranas no reabsorbibles versus mallas de titanio y membranas reabsorbibles. Un ensayo clínico aleatorizado. Clin Implant Dent Relat Res 2017; 19: 821-32.
6. Sethi A, Kaus T, Cawood JI, Plaha H, Boscoe M, Sochor P. Onlay injertos óseos de cresta ilíaca: un análisis retrospectivo. Int J Oral Maxillofac Surg 2020; 49: 264-71.
7. DE Vico G, Bonino M, Spinelli D, Schiavetti R, Sannino G, Pozzi A, *et al.* Justificación de los implantes inclinados: consideraciones FEA e informes clínicos. Implantol oral (Roma) 2011; 4: 23-33.
8. Aparicio C, Manresa C, Francisco K, Ouazzani W, Claros P, Potau JM, *et al.* El uso a largo plazo de implantes cigomáticos: un informe clínico y radiográfico de 10 años. Clin Implant Dent Relat Res 2014; 16: 447-59. Al-Ansari A. Implantes cortos que soportan coronas
9. unitarias en maxilares atróficos. Dent 2014 basado en Evid; 15: 85-6.
10. Silva L de F, de Lima VN, Faverani LP, de Mendonça MR, Okamoto R, Pellizzer EP. Cirugía de elevación del seno maxilar - ¿Con o sin material de injerto? Una revisión sistemática. Int J Oral Maxillofac Surg 2016; 45: 1570-6. Vetromilla BM, Moura LB, Sonego CL, Torriani MA, Chagas OL
11. Jr., Complicaciones asociadas con el reposicionamiento del nervio alveolar inferior para la colocación de implantes dentales: una revisión sistemática. Int J Oral Maxillofac Surg 2014; 43: 1360-6.
12. Günbay T, Koyuncu BÖ, Akay MC, Sipahi A, Tekin U. Resultados y complicaciones de la osteogénesis por distracción alveolar para mejorar la altura del hueso vertical. Cirugía oral Oral Med Oral Pathol Oral Radiol Endodontology 2008; 105: e7-13.
13. CereaM, Dolcini GA. Implantes subperiósticos de titanio de sinterización directa con láser de metal a medida: un estudio clínico retrospectivo de 70 pacientes. BioMed Res Int 2018; 2018: 11.
14. Nguyen TM, Caruhel JB, Khonsari. Un implante maxilar subperióstico que provoca una osteólisis grave. J Stomatol Oral Maxillofac Surg 2018; 119: 523-525.
15. Surovas A. Un flujo de trabajo digital para el modelado de implantes dentales personalizados. Impresión 3D Med 2019; 5: 9.
dieciséis. Tarnow DP. Aumento de la prevalencia de periimplantitis: ¿cómo lo manejaremos? J Dent Res 2016; 95: 7-8.
17. Molinero-Mourelle P, Baca-Gonzalez L, Gao B, Saez-Alcaide LM, HelmA, Lopez-Quiles J. Complicaciones quirúrgicas en implantes cigomáticos: revisión asistemática. Med Oral Patol Oral Cir Bucal 2016; 21: e751-e757. Robertson K, Shahbazian T, MacLeod S.
18. Tratamiento de la periimplantitis y el implante fallido. Dent Clin North Am 2015; 59: 329-43.
19. Dahl G. Om mojligheten for inplantation i kaken av metallskelett som bas eller retención para fasta eller avtagbara manifestaer. Odontol Tidskr 1943.
20. Joda T., Zarone F., Ferrari M. El flujo de trabajo digital completo en prostodoncia fija: una revisión sistemática. BMC Oral Health 2017; 17: 124. Buser D, Sennerby L, De Bruyn H. La
21. odontología implantológica moderna basada en la osteointegración: 50 años de progreso, tendencias actuales y preguntas abiertas. Periodoncia 2000; 73: 2017, 7-21.
22. Claffey N, Bashara H, O'Reilly P, Polyzois I.Evaluación de la formación de hueso nuevo y la osteointegración alrededor de implantes de titanio subperiósticos con histometría y nanoindentación. Implantes Int J Oral Maxillofac 2015; 30: 1004-10.