Hindawi
BioMed Research International
Volumen 2018, Id. De artículo 5420391, 11 páginas
https://doi.org/10.1155/2018/5420391

Artículo de investigación

Implantes subperiósticos de titanio sinterizado directo con láser de metal a medida: un estudio clínico retrospectivo en 70 pacientes

Mauro Cerea [1] y Giorgio Andrea Dolcini [2]

[1] *Práctica privada, 24128 Bérgamo, Italia*
[2] *Práctica privada, 21100 Como, Italia*

La correspondencia debe dirigirse a Giorgio Andrea Dolcini; giorgio.dolcini@hotmail.it

Recibido el 9 de abril de 2018; Aceptado el 23 de abril de 2018; Publicado 28 de mayo de 2018

Editora académica: Henriette Lerner

Copyright © 2018 MauroCerea y GiorgioAndreaDolcini. Este es un artículo de acceso abierto distribuido bajo la licencia de atribución de CreativeCommons, que permite el uso, distribución y reproducción sin restricciones en cualquier medio, siempre que el trabajo original se cite correctamente.

Objetivo. Presentar una técnica digital para la fabricación de implantes subperiósticos hechos a medida e informar sobre las tasas de supervivencia y complicaciones encontradas al utilizar estos dispositivos. *Métodos.* Los datos utilizados para este estudio clínico retrospectivo se derivaron de los registros médicos de cinco consultorios dentales privados diferentes. Los criterios de inclusión fueron pacientes mayores de 60 años, tratados con implantes subperiósticos de titanio de sinterización directa por láser de metal (DMLS) hechos a medida (Eagle-Grid, BTK, Dueville, Vicenza) durante un período de dos años (2014-2015) y restaurados con restauraciones fijas; Todos los pacientes incluidos debían tener documentación clínica y radiográfica pre y posoperatoria completa, con al menos 2 años de seguimiento. Los criterios de exclusión fueron tabaquismo y bruxismo. Los principales resultados analizados fueron la supervivencia del implante y las complicaciones. *Resultados.* En este estudio se inscribieron setenta pacientes (39 hombres y 31 mujeres, de 62 a 79 años) que habían sido tratados con implantes subperiósticos de titanio DMLS hechos a medida. Después de 2 años de seguimiento, se perdieron tres implantes debido a infecciones recurrentes e intratables; por tanto, la tasa de supervivencia fue del 95,8% (67/70 implantes). Cuatro pacientes informaron dolor / malestar / hinchazón después de la colocación del implante; por tanto, la incidencia de complicaciones postoperatorias inmediatas fue del 5,7% (4/70 implantes). Durante el período de seguimiento, un paciente sufrió infecciones recurrentes clasificadas como complicación biológica; la incidencia de complicaciones biológicas fue por tanto del 1,4% (1/67 implantes supervivientes). Finalmente, cuatro pacientes experimentaron problemas protésicos con sus restauraciones implantosoportadas durante la fase provisional (fractura de la restauración acrílica) y dos pacientes sufrieron astillamiento cerámico de la restauración definitiva; por tanto, la incidencia de complicaciones protésicas fue del 8,9% (6/67 implantes supervivientes). *Conclusiones.* Dentro de los límites del presente estudio (tiempo de seguimiento limitado y bajo número de pacientes tratados, diseño retrospectivo), la aplicación de implantes subperiósticos de titanio DMLS hechos a medida mostró una supervivencia del implante satisfactoria (95,8%) y bajas tasas de complicaciones. Se necesitan más estudios para confirmar los resultados positivos encontrados en esta investigación.

1. Introducción

Los implantes dentales endooseos proporcionan una solución altamente predecible para la rehabilitación protésica de pacientes parcialmente y totalmente edéntulos, con altas tasas de supervivencia y éxito a medio y largo plazo [1-3].

Se necesita una cantidad (altura y ancho) y calidad (densidad) de hueso adecuadas para poder colocar implantes dentales endooseos [4, 5].

Sin embargo, pueden darse casos de pacientes con atrofia ósea grave, para quienes la colocación de implantes dentales endooseos puede resultar imposible sin el uso de técnicas quirúrgicas regenerativas [4, 5].

Se han propuesto varias técnicas quirúrgicas para la regeneración ósea que permitan la posterior colocación de implantes endooseos; Estos incluyen rejilla ósea onlay / inlay [6, 7], regeneración ósea guiada (GBR) con reabsorbible o

membranas no reabsorbibles [8], división de la cresta alveolar [9], osteogénesis por distracción [10] y aumento del seno maxilar [11, 12].

Todas estas técnicas regenerativas, que utilizan diferentes materiales (hueso autógeno extraído de sitios intraorales / extraorales; injertos óseos homólogos, heterólogos o sintéticos) pueden restaurar el volumen óseo a un nivel que permita la colocación adecuada de implantes dentales endoóseos [6–14]; sin embargo, estas técnicas quirúrgicas son complejas y pueden tener un porcentaje bastante alto de complicaciones [5, 6, 10, 13, 15]. Además, alargan el tiempo de tratamiento y presentan costes adicionales para el paciente [5, 6, 10, 13, 15].

Se han propuesto diferentes técnicas quirúrgicas para la colocación de implantes dentales endoóseos en una situación anatómica desfavorable (es decir, sin regeneración ósea): el uso de implantes cortos [16], estrechos [17] o inclinados [18] o el uso de de cigoma [19] o implantes pterigomaxilares [20]. Los tres primeros procedimientos han tenido mucho éxito en la implantología moderna y se utilizan cada vez más [16-18], mientras que los dos últimos siguen siendo tratamientos especializados [19, 20]. En cualquier caso, se necesita un nivel mínimo de volumen de hueso endoóseo para colocar implantes endoóseos cortos, estrechos o inclinados; en casos de atrofia ósea grave o avanzada, el uso de tales abordajes quirúrgicos no regenerativos puede no ser posible [16-18].

En el pasado, y antes de que se abandonaran en favor de los implantes endoóseos, existía la posibilidad de insertar implantes subperiósticos en casos de atrofia ósea grave [21-23].

Un implante subperióstico es un tipo de implante dental que se coloca entre el periostio y el hueso alveolar residual [21-23]. Por lo general, tiene de dos a cuatro elementos transmucosos que se proyectan a través de la mucosa hacia la cavidad bucal y conectan el implante con la prótesis [21-23].

Introducidos a principios de la década de 1940 en Suecia [21, 24] y luego en los Estados Unidos [24], los implantes subperiósticos se fabricaban tradicionalmente a partir de aleaciones de cromo-cobalto o titanio [24-27]. Por lo general, se colocaban por encima del hueso, en casos de reabsorción ósea severa de las crestas, y a menudo se cargaban inmediatamente con una prótesis removible o fija [22, 24, 28].

Aunque estos implantes gozaron de cierta popularidad y éxito durante un período de unos veinte años [24-30], posteriormente fueron reemplazados por implantes endoóseos, como propuso Branemark [4, 31]. Este cambio se produjo por varias razones [32]. Primero, la técnica de fabricación era compleja: requería tomar una impresión física de la anatomía ósea residual, lo que resultaba en una incomodidad considerable para el paciente (debido a la necesidad de una esqueletización bastante grande en la etapa de toma de impresión) [4, 21, 23-30]. Las impresiones óseas directas llevaron a la fabricación de una estructura / malla en el laboratorio [4, 21, 23-30]. Esta técnica de fabricación tradicional podría resultar en una adaptación no ideal al sitio del hueso receptor;

Hoy, sin embargo, el mundo de la odontología ha cambiado gracias al poderoso impacto de la revolución digital [36]. La introducción de nuevos métodos de adquisición (cono tomografía computarizada de haz (CBCT) [37] y escáneres intraorales [38]), junto con la difusión del procesamiento / elaboración, como el software de diseño asistido por computadora / fabricación asistida por computadora (CAD / CAM) [39], nuevos materiales [40] y tecnologías de fabricación, ha cambiado drásticamente el mundo de la implantología, abriendo nuevas perspectivas.

En particular, las nuevas técnicas de sinterización directa por láser de metales (DMLS) disponibles en la actualidad proporcionan la capacidad de fabricar rejillas a medida [41] o incluso implantes [42, 43] que se adaptan perfectamente a los requisitos anatómicos específicos de los pacientes. El uso de estas modernas técnicas de fabricación nos permite volver a visitar algunas de las técnicas pasadas, como los implantes subperiósticos, y reinterpretarlas de una manera moderna y digital [44]. Esto puede ser extremadamente útil en el caso de atrofia ósea severa, que no permite la colocación de implantes dentales endoóseos si no se sigue un enfoque de intervención regenerativa, particularmente en el caso de pacientes ancianos con recursos económicos limitados y que no desean someterse Cirugías regenerativas largas y complejas antes de la inserción de implantes dentales endoóseos [44].

El propósito del presente estudio clínico retrospectivo es presentar una nueva técnica digital para la fabricación de implantes subperiósticos de DMLS hechos a medida e informar sobre las tasas de supervivencia y complicaciones encontradas al usar estos dispositivos.

2. Métodos

2.1. Selección de pacientes. Los datos para este estudio clínico retrospectivo se derivaron de los registros médicos electrónicos de la práctica dental privada del Dr. Mauro Cerea, así como de las historias clínicas de cuatro consultorios dentales privados, ubicados en el norte de Italia, en los que trabajó el Dr. Cerea. como cirujano oral y maxilofacial, durante un período de dos años (enero de 2014 a junio de 2015). Estos registros clínicos contenían documentación prequirúrgica de los casos y documentación quirúrgica y posquirúrgica completa, incluida información sobre cualquier falla o complicación que ocurriera durante la intervención, el período de curación y el seguimiento.

Los criterios de inclusión para la inscripción en el estudio fueron pacientes mayores de 60 años, tratados con implantes subperiósticos de titanio DMLS hechos a medida durante el período de enero de 2014 a junio de 2015, y restaurados con restauraciones fijas; Todos los pacientes inscritos tenían que presentar documentación clínica y radiográfica pre y posoperatoria completa, con al menos 2 años de seguimiento desde la colocación del implante. A todos los pacientes se les pidió que asistieran a una visita de seguimiento de 2 años, y la asistencia fue un criterio de inclusión para la inscripción en este estudio.

Se excluyó del estudio a todos los pacientes que no acudieron al examen de seguimiento a los 2 años, así como todos los casos que carecían de documentación clínica y radiológica completa con al menos 2 años de seguimiento; También se excluyeron fumadores y pacientes bruxistas.

Este estudio retrospectivo se realizó de acuerdo con los principios establecidos en la Declaración de Helsinki sobre Experimentación con Sujetos Humanos (revisión de 2008).

2.2. Evaluación preoperatoria y examen CBCT. Todos
Inicialmente, los pacientes fueron sometidos a una evaluación radiográfica bidimensional mediante radiografía ortopanorámica (OPT). Además, se tomaron impresiones precisas de las arcadas parcial / totalmente edéntulas y se realizó un encerado diagnóstico para comprender mejor las necesidades protésicas de los pacientes. El encerado de diagnóstico proporcionó la forma / dimensiones y los dientes de la prótesis final que eventualmente se cementarían sobre los pilares integrados en la estructura del implante subperióstico. Si el paciente portaba una prótesis removible completa, la prótesis removible se duplicó para crear el encerado diagnóstico. Luego, el técnico dental preparó una prótesis de escaneo de resina, una copia del encerado de diagnóstico. El paciente necesitaba llevar esta prótesis de exploración, con la boca cerrada y los arcos en oclusión, durante la ejecución de la tomografía computarizada de haz cónico (CBCT) para la evaluación tridimensional (3D) de la anatomía ósea residual (tamaño y forma del hueso residual, altura, grosor y angulación). Finalmente, la prótesis de escaneo de resina y los modelos de yeso de los pacientes se escanearon, de forma independiente y en conjunto, con un escáner de escritorio, y se guardaron como archivos STL.

2.3. Diseño y fabricación del subperióstico a medida
Implantes Los datos DICOM derivados del CBCT se importaron luego a un programa de software de reconstrucción ósea (3D Slicer, BTK-3D, Dueville, Vicenza) en el que se realizó una reconstrucción 3D precisa del hueso restante del paciente mediante un procedimiento de umbralización. Al final de este procedimiento, la reconstrucción virtual de la anatomía ósea del paciente se guardó en formato STL. Posteriormente, este archivo se alineó con los archivos STL del modelo de yeso del paciente y el encerado diagnóstico, para obtener un modelo virtual completo del paciente, con toda la información sobre hueso, dientes, tejidos blandos y la nueva prótesis. Este archivo STL luego se procesó e imprimió, en resina, utilizando una potente máquina de creación rápida de prototipos (ProJet 3510 MP, 3D Systems, Rock Hill, SC, EE. UU.). La precisión de este modelo de resina depende principalmente del tipo y resolución de adquisición del CBCT; Por lo tanto, se seleccionó un campo de visión (FOV) más pequeño cuando fue posible (por ejemplo, en el caso de pacientes parcialmente edéntulos) para proporcionar una mejor resolución para la adquisición. Este modelo de resina solo se produjo para probar la precisión y el ajuste del implante subperióstico después de la fabricación mediante sinterización directa por láser de metal (DMLS). Luego, el modelo de hueso virtual 3D del paciente se importó a un programa de software de procesamiento / modelado patentado (PlastyCAD, BTK-3D, Povolaro di Dueville, Vicenza), donde el implante subperióstico se diseñó virtualmente, siguiendo las instrucciones del médico. El implante personalizado ya incluía los agujeros para los tornillos de fijación y los pilares integrales para el soporte de la rehabilitación protésica fija cementada. Nuevamente, el modelo virtual de los implantes subperiósticos se guardó como archivo STL; Este archivo se imprimió primero en resina para verificar la precisión del ajuste en el modelo impreso en 3D del paciente. Una vez comprobada y verificada la precisión, el implante subperióstico hecho a medida se envió a una potente máquina de sinterización directa por láser de metal (DMLS) (ProX-DMP100, 3D Systems, RockHill, SC, EE. UU.) Para su fabricación. El personalizado el implante subperióstico hecho a medida se envió a una potente máquina de sinterización directa por láser de metales (DMLS) (ProX-DMP100, 3D Systems, RockHill, SC, EE. UU.) para su fabricación. El personalizado el implante subperióstico hecho a medida se envió a una potente máquina de sinterización directa por láser de metales (DMLS) (ProX-DMP100, 3D Systems, RockHill, SC, EE. UU.) para su fabricación. El personalizado

El implante de forma anatómica se fabricó capa por capa, directamente a partir de micropolvos de titanio de grado 5. El proceso DMLS creó un implante poroso y químicamente puro a partir de datos CAD en 3D mediante la fusión de polvos finos de titanio con un rayo láser (láser de fibra de 50 / W con una longitud de onda de 1070 nm), capa por capa (con tamaños de capa que van de 10 a 20 • metro). La capacidad de la envolvente de construcción de la máquina era 100 × 100 ×

80 mm. Una vez producido, el implante fue pulido mediante electroerosión. Después de pulir, se descontaminó en una habitación limpia y se empacó para esterilización. Luego, el laboratorio dental procedió a fabricar las prótesis implantosoportadas fijas CAD / CAM para pacientes tanto parcial como totalmente edéntulos.

2.4. Procedimientos quirúrgicos y protésicos. Después de anestesia local
La sia se realizó mediante infiltración con articaína al 4% que contenía adrenalina 1: 100.000, se realizó una incisión crestal amplia en la zona edéntula, unida por dos incisiones de liberación profunda, mesial y distalmente. Posteriormente, se levantó un colgajo de espesor total para que el tejido óseo fuera claramente visible donde se iba a colocar el implante hecho a medida. El implante hecho a medida (Eagle-Grid, BTK, Dueville, Vicenza) se retiró de su envase estéril y se comprobó cuidadosamente su ajuste sobre el hueso residual; en el caso de pequeños destalonamientos, se obtuvo una perfecta adaptación de la rejilla mediante una ligera percusión sobre los pilares integrados. Después de comprobar la posición y el ajuste de la rejilla, el cirujano fijó el implante en el sitio del hueso receptor mediante la colocación de diferentes minitornillos osteosintéticos. Finalmente, se reposicionaron los colgajos y se realizaron suturas para obtener un cierre de primera intención sin tensión. También se realizaron una serie de incisiones periósticas de liberación para movilizar mejor el colgajo. Se tuvo cuidado de obtener un buen perfil de emergencia de los pilares, que estaban rodeados de encía queratinizada. Después del procedimiento, se prescribió al paciente antibióticos orales, amoxicilina más ácido clavulánico (Augmentin; GlaxoSmithKline Beecham, Brentford, Reino Unido), 1 g cada 12 horas durante un total de 6 días, y analgésicos, 600 mg de ibuprofeno (Brufen, Abbott srl, Chicago, IL, EE. UU.), 600 mg / día durante 2-3 días. Se indicó al paciente que se enjuagara con un enjuague bucal con clorhexidina al 0,12% (clorhexidina, Oral-B, Boston, MA, EE. UU.) 2-3 veces al día durante 5 días. También se realizaron una serie de incisiones periósticas de liberación para movilizar mejor el colgajo. Se tuvo cuidado de obtener un buen perfil de emergencia de los pilares, que estaban rodeados de encía queratinizada. Después del procedimiento, se prescribió al paciente antibióticos orales, amoxicilina más ácido clavulánico (Augmentin; GlaxoSmithKline Beecham, Brentford, Reino Unido), 1 g cada 12 horas durante un total de 6 días, y analgésicos, 600 mg de ibuprofeno (Brufen, Abbott srl, Chicago, IL, EE. UU.), 600 mg / día durante 2-3 días. Se indicó al paciente que se enjuagara con un enjuague bucal con clorhexidina al 0,12% (clorhexidina, Oral-B, Boston, MA, EE. UU.) 2-3 veces al día durante 5 días. También se realizaron una serie de incisiones periósticas de liberación para movilizar mejor el colgajo. Se tuvo cuidado de obtener un

En 48 horas, la restauración provisional fija en resina acrílica, realizada con procedimientos CAD / CAM, se entregó al paciente, se recuperó sobre los pilares y se cementó con un cemento provisional; Se programó la toma de impresión para la fabricación de la restauración definitiva 3-4 meses después de la cirugía, con polivinilsiloxano. La restauración final de metal-cerámica se entregó al paciente en 1-2 semanas y se cementó con cemento temporal sobre los pilares de titanio. Un caso clínico completo se documenta en las Figuras 1-5.

2.5. Resultados clínicos. Los principales resultados medidos en el presente estudio son los siguientes.

(i) Supervivencia del implante: se consideró que un implante “sobrevive” si aún funciona al final del período de seguimiento de 2 años; a la inversa, todos los implantes que sufrieron complicaciones biológicas o protésicas importantes y que debían extraerse se consideraron "fallidos".

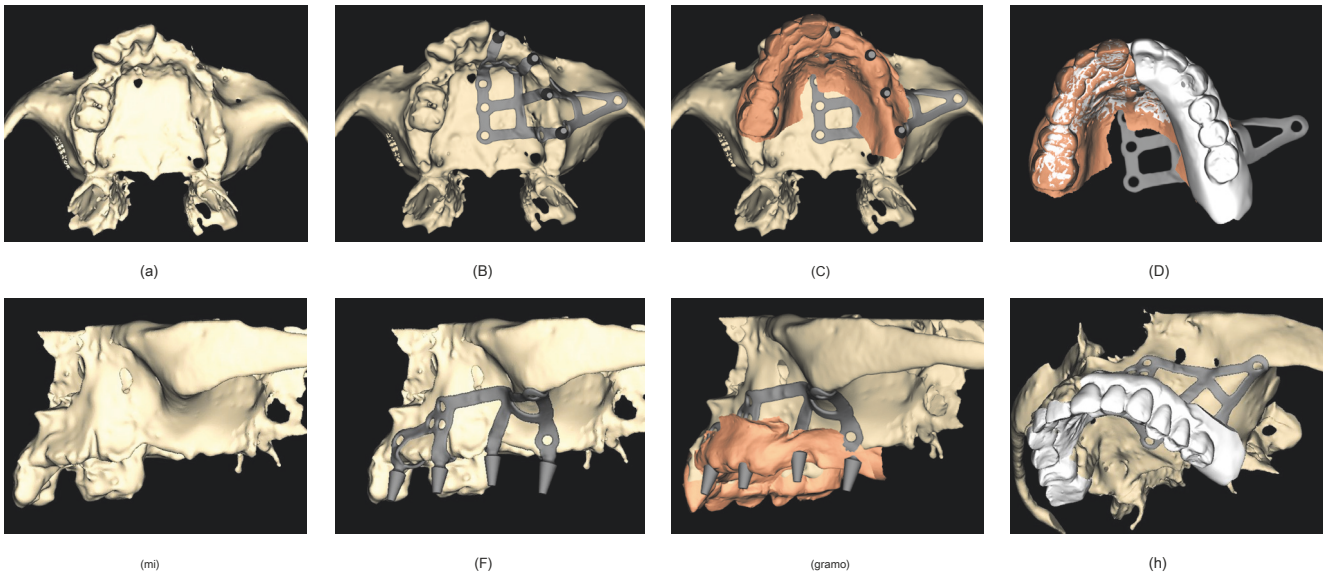

Figura 1: Planificación y modelado prequirúrgico del Eagle-Grid: (a) reconstrucción ósea 3D, vista oclusal; (b) el implante subperióstico y sus pilares integrales en posición, vista oclusal; (c) superposición de los tejidos blandos para la evaluación de los perfiles de emergencia de los pilares protésicos, vista oclusal; (d) evaluación preliminar de la posible reconstrucción protésica, vista oclusal; (e) reconstrucción ósea 3D, vista lateral; (f) el implante subperióstico y sus pilares integrales en posición, vista lateral; (g) superposición de los tejidos blandos para la evaluación de los perfiles de emergencia de los pilares protésicos, vista lateral; (h) evaluación preliminar de la posible reconstrucción protésica, vista lateral.



Figura 2: Fabricación del implante subperióstico: (a) diseño del implante; (b) antes del DMLS, el implante se fabrica en resina, con estereolitografía, para una mejor evaluación del caso, directamente sobre el modelo impreso en 3D del hueso; (c) el implante se fabrica con DMLS; (d) imagen de microscopía electrónica de barrido (SEM) de la superficie del implante antes del tratamiento de electroerosión (x43); (e) imagen de microscopía electrónica de barrido (SEM) de la superficie del implante después del tratamiento de electroerosión (x26); (f) el aspecto final del implante que se coloca en el modelo impreso en 3D del hueso.

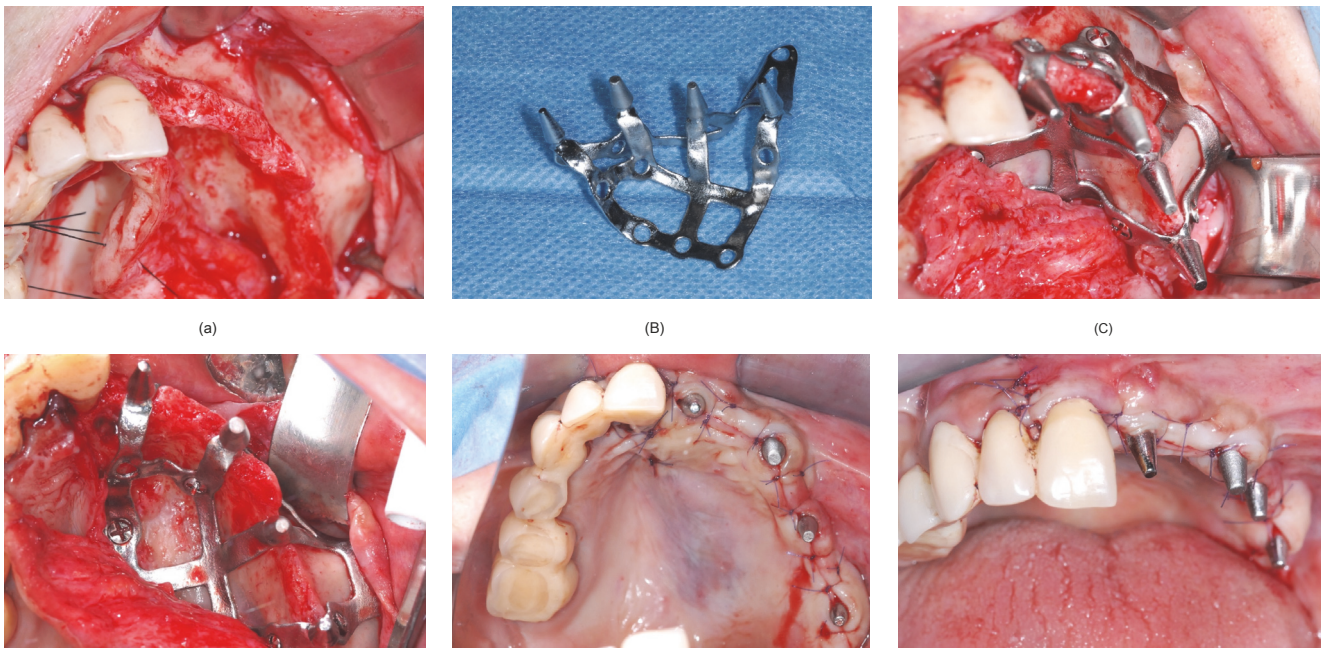

Figura 3: Cirugía: (a) la anatomía del hueso residual; (b) el implante de titanio DMLS hecho a medida; (c) aplicación del implante; (d) el implante se estabiliza mediante la fijación de tornillos de osteosíntesis; (e) suturas, vista oclusal; (f) suturas, vista frontal.

Figura 4: Aplicación de la restauración protésica final: (a) vista frontal; (b) aspecto de los tejidos blandos, vista oclusal.

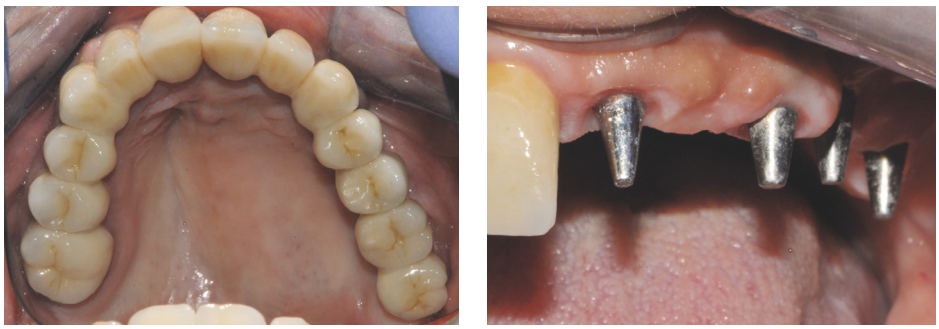

Figura 5: El control de 2 años: (a) la restauración protésica en posición, vista oclusal; (b) Aspecto de los tejidos blandos, vista lateral.

(ii) Complicaciones postoperatorias: complicaciones biológicas que ocurrieron inmediatamente después de la colocación del implante, como dolor, hinchazón, edema, sangrado o cualquier otro problema relacionado con el acto quirúrgico.

(iii) Cualquier complicación biológica o protésica que ocurriera durante el período de seguimiento de 2 años. Las complicaciones biológicas incluyeron infecciones del implante graves y / o recurrentes, con exudación / supuración, dolor, hinchazón y formación de pus, con o sin evidencia radiográfica de pérdida ósea. Las complicaciones protésicas incluyeron complicaciones como fracturas del implante o de los pilares del implante y complicaciones técnicas que afectaron a la restauración fija implantosoportada provisional (p. Ej., Fracturas de resina acrílica) o la rehabilitación implantosoportada definitiva (p. fracturas).

2.6. Análisis estadístico. Al final del estudio, todos los datos relevantes del paciente (sexo, edad en el momento de la cirugía) e información sobre implantes y prótesis, incluido el fracaso del implante y las complicaciones posoperatorias y biológicas / protésicas, se recopilaron en una hoja de cálculo de Excel. Medio (± DE), rangos, medianas e intervalos de confianza (IC 95%) se calcularon para las variables cuantitativas (edad de los pacientes), mientras que se obtuvieron distribuciones de frecuencia absoluta y relativa (%) para todas las variables cualitativas (sexo del paciente, complicaciones). La supervivencia del implante se calculó a nivel de paciente.

3. Resultados

En total, 75 pacientes que habían recibido un implante subperióstico de titanio DMLS hecho a medida durante el período comprendido entre enero de 2014 y junio de 2015 fueron considerados para la inscripción en el presente estudio.

Entre ellos, tres no tenían documentación clínica y radiográfica completa (dos pacientes fueron hospitalizados por una enfermedad grave no relacionada con el tratamiento con implantes y un paciente se mudó a otra ciudad), y dos no asistieron al seguimiento clínico final de 2 años. visitar. Estos cinco pacientes fueron excluidos del estudio.

Así, el grupo final incluyó a 70 pacientes (39 hombres y 31 mujeres, con edades entre 62 y 79 años, edad promedio 67,8 años, DE 4,1, mediana 67, IC 95% 66,9-68,7) que fueron tratados con un implante subperióstico de titanio DMLS hecho a medida. en el período comprendido entre enero de 2014 y junio de 2015.

Al final del estudio, solo se perdieron tres implantes debido a infecciones recurrentes e intratables. Estas infecciones obligaron al cirujano a retirar los implantes. Los otros 67 implantes (67/70) funcionaban normalmente en la visita de seguimiento a los 2 años, lo que arroja una tasa de supervivencia global del implante del 95,8%.

Con respecto a las complicaciones postoperatorias inmediatas, cuatro pacientes refirieron dolor / malestar después de la colocación del implante, con algo de hinchazón y sangrado. Sin embargo, estos fenómenos se resolvieron a los pocos días del tratamiento con analgésicos y antibióticos. La incidencia de complicaciones postoperatorias inmediatas fue por tanto del 5,7% (4/70 implantes).

Finalmente, con respecto a las complicaciones biológicas y protésicas durante el período de seguimiento, un paciente sufrió infecciones recurrentes que fueron clasificadas como biológicas. complicación. El implante no se retiró, pero la paciente necesitaba tomar antibióticos durante períodos prolongados y recurrentes. Además, se tuvieron que realizar varios tratamientos profesionales de higiene bucal para reducir el impacto de la infección bacteriana en los tejidos. Por tanto, la incidencia de complicaciones biológicas fue del 1,4% (1/67 implantes supervivientes). Cuatro restauraciones fijas soportadas por implantes experimentaron problemas protésicos (fractura de la restauración implantosoportada de acrílico) durante la fase provisional, y en dos pacientes la restauración definitiva tenía astillamiento cerámico. La incidencia de complicaciones protésicas fue del 8,9% (6/67 pacientes). La incidencia global de complicaciones ascendió al 14,9% (10/67 pacientes). Todos los fracasos y complicaciones encontrados durante el presente estudio se resumen en la Tabla 1.

4. Discusión

El tratamiento con implantes protésicos en el caso de atrofia severa del hueso maxilar y mandibular siempre ha sido un desafío para los cirujanos [5, 13].

El uso de implantes endooseos de dimensión estándar a menudo requiere el uso preliminar de técnicas de regeneración ósea [4-11, 13]. Sin embargo, estas técnicas quirúrgicas son bastante complejas, tienen un alto riesgo de complicaciones y aumentan el tiempo y el costo del tratamiento [5, 6, 10, 13, 15].

En el caso de pacientes de edad avanzada con atrofia ósea muy pronunciada, la colocación de implantes endooseos mediante técnicas de regeneración ósea puede ser imprudente [13, 42-44]. Dichos pacientes pueden tener problemas de salud generales (médicos) o simplemente no desear seguir una opción de tratamiento que implique múltiples procedimientos invasivos (p. Ej., Injerto de cadera), el riesgo de complicaciones y dolor posoperatorio y un mayor costo y tiempo de tratamiento, simplemente para ganar estabilidad y aumentar la función masticatoria a la de una dentadura postiza removible completa [10, 13, 15, 16, 42-44].

Recientemente, se han propuesto nuevos diseños de implantes endooseos (como implantes cortos, estrechos o inclinados, o fijaciones cigomáticas o pterigomaxilares) que utilizan el hueso residual de la línea de base; a pesar de representar opciones alternativas válidas, estas requieren una cantidad mínima de sustrato óseo para poder insertarse [16-18] o son quirúrgicamente exigentes [19, 20].

En el caso de pacientes ancianos con atrofia avanzada, el implante subperióstico representa otra posible alternativa [45].

Los implantes subperiósticos se utilizaron ampliamente en el pasado, antes de ser abandonados en favor de los implantes endooseos [4, 21-27, 29-31]. El primer implante subperióstico fue colocado por G. Dahl en 1941 en la mandíbula inferior de un paciente en Suecia; Gershkoff y Goldberg fueron los primeros en notificar casos clínicos con implantes subperiósticos mandibulares en los Estados Unidos [24]. Leonard Linkow es, sin embargo, el padre universalmente reconocido de los implantes subperiósticos; de hecho, colocó muchos de estos implantes y los siguió en múltiples estudios clínicos con períodos de seguimiento que van de 2 a 12 años [21-24]. Además, Linkow informó sobre un concepto de diseño de trípode mandibular completamente nuevo e hizo un cambio distintivo en el protocolo quirúrgico para obtener las impresiones óseas sin exponer esas partes del cuerpo del

Tabla 1: Fallos y complicaciones con implantes subperiósticos a medida.

Género	Edad	Tipo de complicacion	Momento de la complicación	Solución de tratamiento
Masculino	66	Infección recurrente intratable	12 meses	Extracción de implantes
Masculino	63	Infección recurrente intratable	14 meses	Extracción de implantes
Mujer	79	Infección recurrente intratable	8 meses	Extracción de implantes
Mujer	71	Dolor, malestar, hinchazón postoperatorios	1 semana	Terapia con antibióticos y analgésicos
		Fractura de la restauración protésica temporal acrílica	2 meses	Reemplazo con una nueva restauración temporal
Mujer	72	Dolor, malestar, hinchazón postoperatorios	1 semana	Terapia con antibióticos y analgésicos Terapia
Masculino	69	Dolor, malestar, hinchazón postoperatorios	1 semana	con antibióticos y analgésicos Terapia con
Masculino	67	Dolor, malestar, hinchazón postoperatorios	2 semanas	antibióticos y analgésicos
Mujer	64	Infecciones recurrentes	20 meses	Terapia con antibióticos más sesiones de higiene bucal profesional
		Fractura de la restauración protésica temporal acrílica	2 meses	Reemplazo con una nueva restauración temporal
		Astillado de cerámica de la restauración final	7 meses	Pulido de la restauración definitiva Colocación
Masculino	71	Fractura de la restauración protésica temporal acrílica	3 meses	de la restauración definitiva
Mujer	64	Fractura de la restauración protésica temporal acrílica	1 mes	Reemplazo con una nueva restauración temporal
		Astillado de cerámica de la restauración final	16 meses	Reemplazo con una nueva restauración final

mandíbula que se extiende desde los nervios mentonianos hasta las ramas ascendentes [21-23].

La popularidad de los implantes subperiósticos disminuyó a finales de la década de 1970 debido a la creciente popularidad de los implantes endoóseos propuestos por Branemark [4, 31]. Las razones del rápido declive de los implantes subperiósticos incluyeron la necesidad de una doble intervención, con impresiones de las bases óseas tomadas en la primera sesión quirúrgica; la dificultad de fabricación y posicionamiento durante la segunda sesión quirúrgica; y la incidencia bastante alta de fracasos y complicaciones resultantes de esto [4, 21, 23-30, 33, 35, 46, 47].

En los últimos años, sin embargo, la revolución digital ha cambiado el mundo de la odontología. Las nuevas técnicas de adquisición y el nuevo software de procesamiento, combinadas con las técnicas de fabricación más modernas, han abierto nuevas posibilidades, incluida la personalización de la terapia con implantes [36-39].

Hoy en día es posible realizar CBCT y obtener fácilmente información 3D completa sobre la anatomía ósea del paciente: pasamos de lo real a lo virtual. Esta información, importada a un software dedicado a la reconstrucción ósea, nos permite reconstruir el hueso del paciente en 3D. Usando el modelo virtual 3D, es posible diseñar un implante a medida que se adapte a las necesidades específicas del paciente. Por último, las técnicas modernas de fabricación digital (como la estereolitografía) completan el proceso, transformando lo virtual en real [36-39].

En 1998, McAllister et al. Informaron sobre la aplicación de la estereolitografía para la fabricación de un implante subperióstico [38]. Los autores concluyeron que el advenimiento de la estereolitografía como una nueva herramienta para modelar la anatomía de los implantes subperiósticos y los avances en la tomografía computarizada ofrecen un mayor grado de precisión de construcción y repetibilidad de lo que estaba disponible anteriormente [38]. En 2009, Kusek encontró resultados similares, que publicó un informe de caso de un paciente que fue rehabilitado mediante un protocolo quirúrgico simplificado que incluía cirugía láser y estereolitografía [39]. En los trabajos anteriores, los implantes subperiósticos se fabricaron primero mediante tecnología CAD / CAM (estereolitografía) en resina epoxi; luego, los implantes de resina se enviaron a un laboratorio dental para la fabricación de las estructuras moldeadas [38, 39].

Sin embargo, en los últimos años, se ha introducido en el campo dental la tecnología de sinterización directa por láser de metales (DMLS). DMLS es un método de fabricación aditiva (AM) para crear patrones mediante fusión térmica (sinterización) de metales en polvo [40-44, 48]. Los modelos DMLS se generan directamente a partir de datos de la computadora 3D convertidos a archivos STL, que luego se cortan en capas delgadas (típicamente alrededor de 0,1 mm / 0,004 pulgadas) utilizando el software apropiado. Luego, la máquina de sinterización láser produce los modelos en una plataforma móvil aplicando capas incrementales del material metálico del patrón [40-44, 48]. Para cada capa, la máquina coloca una película de metal en polvo con un grosor preciso (aproximadamente 0,1 mm / 0,004 pulgadas) [40-44, 48]. El láser funde las áreas seleccionadas para que se ajusten a la capa anterior. La plataforma luego se mueve hacia abajo según el espesor de capa preprogramado, se coloca una nueva película de polvo metálico y la siguiente capa se funde mediante la exposición a la fuente láser. Este proceso continúa, capa por capa, hasta que se completa el patrón [44, 48].

El DMLS se utiliza hoy en día para la fabricación de una gama de implantes de titanio, incluidos implantes endoóseos de tamaños estándar [49], así como análogos radiculares personalizados [42, 43], cuchillas [50] e implantes maxilofaciales.

Entonces, no es sorprendente que la técnica DMLS también se pueda emplear para la fabricación de implantes subperiósticos de titanio o aleación de titanio [44].

En un estudio publicado recientemente, Cohen et al. (2016) informaron sobre nuevos implantes subperiósticos de titanio-aluminio-vanadio producidos por fabricación aditiva (MA) y modificación de la textura superficial a micro / nanoescala osteogénica postfabricación [44]. Los autores estudiaron primero el *in vitro* comportamiento biológico de los osteoblastos humanos cuando se cultivan en la superficie del DMLS de estos implantes y se encontró que las células producían factores osteogénicos y angiogénicos, junto con una cantidad considerable de nueva matriz ósea [44]. Cuando se implantaron en la calva de la rata, estos implantes tuvieron un alto contacto hueso-implante, con un crecimiento óseo vertical demostrado histológicamente e histomorfométricamente [44]. Se encontraron resultados similares en las tibias de los conejos, pero lo más importante es que los mismos autores demostraron en humanos la formación de hueso nuevo y una excelente osteointegración y estabilidad ósea. *en vivo,* cuando se colocaron implantes DMLS subperiósticos hechos a medida para rehabilitar protésicamente las mandíbulas de dos pacientes [44].

Nuestro presente estudio clínico retrospectivo parece confirmar estos resultados positivos. De hecho, en nuestro estudio de 70 pacientes que habían sido tratados con implantes subperiósticos de titanio DMLS hechos a medida y luego seguidos durante un período de 2 años, se informó una tasa de supervivencia de implantes satisfactoria (95,8%), con solo tres fracasos de implantes, debido a una infección recurrente e intratable. Las complicaciones postoperatorias inmediatas también fueron poco frecuentes, con una baja incidencia del 5,7%; esta baja incidencia de complicaciones fue probablemente una consecuencia directa del tiempo quirúrgico reducido resultante del excelente ajuste de los implantes hechos a medida en los sitios óseos. Finalmente, durante el período de seguimiento de 2 años, solo un paciente (1,4%) experimentó complicaciones biológicas graves; las complicaciones más frecuentes fueron las técnicas (8.

Cabe señalar que, en nuestro estudio, la superficie de los implantes subperiósticos de titanio DMLS fue pulida mediante electroerosión, por lo que no poseía las mismas características micro / nanotopográficas de los implantes reportados por Cohen et al. [44] La posibilidad de aplicar un tratamiento superficial diferente para aprovechar mejor el potencial de superficie porosa resultante del proceso DMLS sin duda será tenida en cuenta por nuestro grupo en los próximos años. De hecho, en la literatura científica se han descrito excelentes resultados histológicos e histomorfométricos para implantes con superficie sinterizada directa con láser [41].

En cualquier caso, incluso sin considerar las propiedades inherentes a las superficies de los implantes fabricados por fabricación directa con láser, las ventajas derivadas de la aplicación de nuestra nueva técnica para la fabricación de implantes subperiósticos a medida son relevantes [44]. En primer lugar, este nuevo procedimiento de fabricación reduce el número de sesiones quirúrgicas de dos a una, ya que ya no es necesaria la impresión física directa de la anatomía ósea del paciente [44]. Esto reduce el

el malestar del paciente y aumenta el cumplimiento de todo el plan de tratamiento, que se acorta en el tiempo [44]. En segundo lugar, toda la información sobre la anatomía ósea del paciente se adquiere mediante el examen CBCT y el procesamiento / elaboración de datos utilizando un software de reconstrucción 3D [44]. Esto significa que, además de la réplica exacta de la estructura ósea, se puede recopilar toda la información anatómica relevante antes de realizar la intervención; dicha información no estaba disponible en el protocolo convencional anterior [44]. En tercer lugar, la personalización hace que el ajuste del implante sea más preciso y, por lo tanto, el acto quirúrgico es más fácil, rápido y accesible para más cirujanos; esto puede reducir el número de complicaciones intraoperatorias y el riesgo de infección [44]. Todos estos beneficios tienen el potencial de revitalizar el antiguo concepto de implantes subperiósticos en un moderno,

El presente estudio tiene limitaciones importantes, incluido el corto período de seguimiento, el número limitado de pacientes estudiados y el diseño retrospectivo. Además, la colocación de implantes subperiósticos es bastante compleja para el médico y requiere habilidades quirúrgicas avanzadas, particularmente relacionadas con el manejo de tejidos blandos. El médico puede experimentar las mismas dificultades en caso de complicaciones: de hecho, puede ser difícil tratar las complicaciones biológicas que afectan a estos implantes. Por todos estos motivos, son necesarios datos a medio y largo plazo sobre una muestra mayor de pacientes antes de sacar conclusiones más específicas sobre la fiabilidad de la presente técnica quirúrgica.

5. Conclusiones

Dentro de los límites del presente estudio (tiempo de seguimiento limitado y número reducido de pacientes tratados, diseño retrospectivo), la aplicación clínica de implantes subperiósticos de titanio DMLS hechos a medida mostró una supervivencia satisfactoria (95,8%) y bajas tasas de complicaciones. En el caso de pacientes ancianos con mandíbulas desdentadas severamente atróficas, el uso de implantes subperiósticos DMLS hechos a medida ofreció las ventajas de minimizar las necesidades de tratamiento de aumento del reborde, reducir el tiempo requerido para restaurar la función protésica perdida y reducir la carga financiera. Por lo tanto, los implantes subperiósticos de DMLS hechos a medida pueden representar un procedimiento de tratamiento alternativo válido para la restauración protésica de maxilares severamente atróficos, donde la colocación de implantes endoóseos no es posible. Sin embargo,

Disponibilidad de datos

Los datos están disponibles previa solicitud, con el consentimiento de ambos autores.

Divulgar

El presente estudio fue autofinanciado.

Conflictos de interés

Los autores declaran no tener ningún conflicto de intereses relacionado con el presente estudio.

Referencias

[1] C. Mangano, F. Mangano, JA Shibli, M. Ricci, RL Sammons, y M. Figliuzzi, "Implantes de conexión cónica Morse que soportan sobredentaduras retenidas por barra maxilar y mandibular 'planificadas: un estudio multicéntrico prospectivo de 5 años", *Investigación clínica sobre implantes orales,* vol. 22, no. 10, págs. 1117–1124, 2011.

[2] F. Müller, B. Al-Nawas, S. Storelli et al., "Tita-Implantes de titanio-circonio de grado IV y de titanio en mandíbulas edéntulas: resultados a cinco años de un ensayo controlado aleatorio, doble ciego " *Salud bucal de BMC,* vol. 15, artículo 123, 2015.

[3] C. Mangano, F. Iaculli, A. Piattelli y F. Mangano, "Fixed restauraciones respaldadas por implantes de conexión de cono Morse: un estudio clínico retrospectivo con 10-20 años de seguimiento " *Investigación clínica sobre implantes orales,* vol. 26, no. 10, págs. 1229-1236, 2015.

[4] M. Esposito, Y. Ardebili y HV Worthington, "Interven-ciones para reemplazar los dientes faltantes: diferentes tipos de implantes dentales ", *Revisiones sistemáticas de la base de datos Cochrane,* vol. 7, ID de artículo CD003815, 2014.

[5] I. Rocchietta, F. Fontana y M. Simion, "Clinical results of aumento de hueso vertical para permitir la colocación de implantes dentales: una revisión sistemática ", *Revista de periodoncia clínica,* vol. 35, no. 8, págs. 203–215, 2008.

[6] A. Aloy-Prósper, D. Peñarrocha-Oltra, M. Peñarrocha-Diago, y M. Peñarrocha-Diago, "El resultado de los injertos óseos de bloque onlay intraoral en aumentos de la cresta alveolar: una revisión sistemática", *Medicina Oral Patolog ̃ıa Oral y Cirug ̃ıa Bucal,* vol. 20, no. 2, págs. E251 – e258, 2015.

[7] P. Felice, C. Marchetti, G. Iezzi et al., "Vertical ridge augmen-tación de la mandíbula posterior atrófica con injertos de bloque interposicional: hueso de la cresta ilíaca vs. hueso anorgánico bovino. Resultados clínicos e histológicos hasta un año después de la carga de un ensayo clínico controlado aleatorizado " *Investigación clínica sobre implantes orales,* vol. 20, no. 12, págs. 1386-1393, 2009.

[8] D. Schneider, FE Weber, U. Grunder, C. Andreoni, R. Burkhardt y RE Jung, "Un ensayo clínico multicéntrico controlado aleatorio que compara el rendimiento clínico e histológico de una nueva membrana de ácido poliláctido-co-glicólido modificada con una membrana expandida de politetrafluoretileno en procedimientos de regeneración ósea guiada" *Investigación clínica sobre implantes orales,* vol. 25, no. 2, págs. 150-158, 2014.

[9] E. Anitua, L. Begoña y G. Orive, "Evaluación clínica de split-técnica de cresta con cirugía ultrasónica de huesos para la expansión de crestas estrechas: estado de los tejidos blandos y duros y éxito del implante ". *Odontología de implantes clínicos e investigación relacionada,* vol. 15, no. 2, págs. 176–187, 2013.

[10] EM Baas, BPHM Van Gemert, F. Bierenbroodspot, D. MJ Milstein y J. De Lange, "Malestar del paciente y otros efectos secundarios después de una osteotomía bipartida sagital bilateral u osteogénesis por distracción de la mandíbula: un ensayo clínico aleatorizado" *Revista Internacional de Cirugía Oral y Maxilofacial,* vol. 44, no. 9, artículo 3174, págs. 1119–1124, 2015.

[11] C. Mangano, V. Perrotti, JA Shibli et al., "Seno maxilar injerto con cerámica bifásica de fosfato de calcio: evaluación clínica e histológica en el hombre ". *La Revista Internacional de Implantes Orales y Maxilofaciales,* vol. 28, no. 1, págs. 51–56, 2013.

[12] C. Mangano, B. Sinjari, JA Shibli et al., “Una clínica humana, estudio histológico, histomorfométrico y radiográfico sobre el aumento bifásico del seno maxilar HA-Beta-TCP 30/70 ” *Odontología de implantes clínicos e investigación relacionada,* vol. 17, no. 3, págs. 610–618, 2013.

[13] M. Esposito, MG Grusovin, P. Felice, G. Karatzopoulos, HV Worthington y P. Coulthard, "La eficacia de los procedimientos de aumento óseo horizontal y vertical para implantes dentales: una revisión sistemática Cochrane" *Revista Europea de Implantología Oral,* vol. 2, no. 3, págs. 167-184, 2009.

[14] Y. Kang, H. Kim, J. Byun et al., “Estabilidad de simultáneamente colocaron implantes dentales con injertos óseos autólogos extraídos de la cresta ilíaca o del hueso de la mandíbula intraoral ”. *Salud bucal de BMC,* vol. 15, artículo 172, 2015.

[15] A. Barone, M. Ricci, F. Mangano y U. Covani, “Morbidity asociado con la extracción de la cresta ilíaca en el tratamiento de atrofias maxilares y mandibulares: un análisis de 10 años ”, *Revista de Cirugía Oral y Maxilofacial,* vol. 69, no. 9, págs. 2298-2304, 2011.

[16] S. Bechara, R. Kubilius, G. Veronesi, JT Pires, JA Shibli y F. G. Mangano, “Implantes dentales cortos (6 mm) versus elevación del piso del seno y colocación de más largos (≥ Implantes dentales de 10 mm): un ensayo controlado aleatorio con un seguimiento de 3 años ” *Investigación clínica sobre implantes orales,* vol. 28, no. 9, págs. 1097-1107, 2017.

[17] F. Mangano, JA Shibli, RL Sammons, G. Veronesi, A. Piattelli y C. Mangano, "Resultado clínico de los implantes de cono de bloqueo de diámetro estrecho (3,3 mm): un estudio prospectivo con 1 a 10 años de seguimiento", *La Revista Internacional de Implantes Orales y Maxilofaciales,* vol. 29, no. 2, págs. 448–455, 2014.

[18] N. Asawa, N. Bulbule, D. Kakade y R. Shah, “Angulated implantes: una alternativa al procedimiento de aumento óseo y elevación del seno: revisión sistemática ” *Revista de investigación clínica y diagnóstica,* vol. 9, no. 3, págs. ZE10 – ZE13, 2015.

[19] AM Al-Thobity, GJ Wolfinger, SF Balshi, RJ Flinton y TJ Balshi, "Implantes cigomáticos como un enfoque de rehabilitación para un maxilar severamente deficiente", *La Revista Internacional de Implantes Orales y Maxilofaciales,* vol. 29, no. 6, págs. E283 – e289, 2014.

[20] TJ Balshi, GJ Wolfinger, RW Slauch y SF Balshi, "A comparación retrospectiva de implantes en la región pterigomaxilar: colocación de implantes con protocolos de cirugía guiada, en dos etapas y en una sola etapa ” *La Revista Internacional de Implantes Orales y Maxilofaciales,* vol. 28, no. 1, págs. 184-189, 2013.

[21] LI Linkow, JR Wagner y M. Chanavaz, “Tripodal implante subperióstico mandibular: ciencias básicas, procedimientos operativos y datos clínicos ”. *Revista de Implantología Oral,* vol. 24, no. 1, págs. 16–36, 1998.

[22] LI Linkow y R. Ghalili, “Ramus bisagras por exceso Movimientos de los cóndilos: una nueva dimensión en los implantes subperiósticos tripodales mandibulares. ” *Revista de Implantología Oral,* vol. 25, no. 1, págs. 11-17, 1999.

[23] LI Linkow, “Uso de un subperióstico mandibular trípode implante con bisagras de rama para la asimetría facial " *Revista de Implantología Oral,* vol. 26, no. 2, págs. 120-123, 2000.

[24] KD Silvestri y A. E. Carlotti, “Implante subperióstico: servir la profesión odontológica desde hace más de 50 años ”. *Revista dental de Rhode Island,* vol. 28, no. 1, págs. 11 a 23, 1995.

[25] RH Fettig y JF Kay, "Una evaluación clínica de siete años de los efectos en los tejidos blandos de los implantes subperiósticos recubiertos con hidroxiapatita frente a los no recubiertos ”. *Revista de Implantología Oral,* vol. 20, no. 1, págs. 42–48, 1994.

[26] GM Kurtzman y K. Schwartz, “The a viable long-term Modalidad de tratamiento en la mandíbula severamente atrofiada: una la historia clínica de 40 años del paciente " *Revista de Implantología Oral,* vol. 21, no. 1, págs. 35–39, 1995 (chino).

[27] RL Bodine, RT Yanase y A. Bodine, “Cuarenta años de experiencia experiencia con las prótesis dentales de implantes subperiósticos en 41 pacientes edéntulos ", *The Journal of Prosthetic Dentistry,* vol. 75, no. 1, págs. 33–44, 1996.

[28] DJ Moore y PA Hansen, “Una retrospectiva descriptiva de 18 años revisión exhaustiva de implantes subperiósticos para pacientes con mandíbulas edéntulas severamente atrofiadas ”, *The Journal of Prosthetic Dentistry,* vol. 92, no. 2, págs. 145-150, 2004.

[29] CM Weiss y T. Reynolds, “Una conferencia colectiva sobre la utilización de implantes subperiósticos en la implantología ”, *Revista de Implantología Oral,* vol. 26, no. 2, págs. 127-128, 2000.

[30] S. Schou, L. Pallesen, E. Hjørting-Hansen, CS Pedersen y B. Fibæk, "Una historia de 41 años de un implante subperióstico mandibular", *Investigación clínica sobre implantes orales,* vol. 11, no. 2, págs. 171–178, 2000.

[31] D. van Steenberghe, P.-I. Brånemark, M. Quirynen, G. De Mars e I. Naert, "La rehabilitación de defectos orales mediante implantes osteointegrados", *Revista de periodoncia clínica,* vol. 18, no. 6, págs. 488–493, 1991.

[32] LI Linkow y R. Ghalili, “Errores críticos de diseño en maxilares implantes subperiósticos. " *Revista de Implantología Oral,* vol. 24, no. 4, págs. 198-205, 1998.

[33] J. Sconzo, “El implante subperióstico mandibular completo: un descripción general de su evolución ”. *Revista de Implantología Oral,* vol. 24, no. 1, págs. 14-15, 1998.

[34] TS Golec y JT Krauser, “Long-term retrospective studies en implantes endóseos y subperiósticos recubiertos de hidroxiapatita ”. *Clínicas dentales de América del Norte,* vol. 36, no. 1, págs. 39–65, 1992.

[35] D. Benson, MH Reisbick y LL Furstman, “Ceramic-implantes subperiósticos recubiertos. Parte II. Evaluaciones clínicas e histológicas ” *The Journal of Prosthetic Dentistry,* vol. 31, no. 3, págs. 323–328, 1974.

[36] R. van Noort, "El futuro de los dispositivos dentales es digital", *Dental Materiales* vol. 28, no. 1, págs. 3 a 12, 2012.

[37] M. Colombo, C. Mangano, E. Mijiritsky, M. Krebs, U. Hauschild y T. Fortin, "Aplicaciones clínicas y eficacia de la cirugía guiada de implantes: una revisión crítica basada en ensayos controlados aleatorios", *Salud bucal de BMC,* vol. 17, artículo 150, 2017.

[38] M. Imburgia, S. Logozzo, U. Hauschild, G. Veronesi, C. Mangano y FG Mangano, "Precisión de cuatro escáneres intraorales en implantología oral: un estudio comparativo in vitro", *Salud bucal de BMC,* vol. 17, artículo 92, 2017.

[39] T. Joda, F. Zarone y M. Ferrari, “The complete digital flujo de trabajo en prostodoncia fija: una revisión sistemática " *Salud bucal de BMC,* vol. 17, artículo 124 de 2017.

[40] N. Sonmez, P. Gultekin, V. Turp, G. Akgungor, D. Sen y E. Mijiritsky, "Evaluación de cinco materiales CAD / CAM mediante caracterización microestructural y pruebas mecánicas: un estudio comparativo in vitro" *BMCOral Health,* vol. 18, artículo 5, 2018.

[41] L. Ciocca, M. Fantini, F. De Crescenzio, G. Corinaldesi y R. Scotti, "Sinterización directa por láser de metales (DMLS) de una malla de titanio personalizada para la regeneración ósea guiada por prótesis de arcos maxilares atróficos", *Ingeniería y Computación Médica y Biológica,* vol. 49, no. 11, págs. 1347-1352, 2011.

[42] FG Mangano, M. de Franco, A. Caprioglio, A. Macchi, A. Piattelli y C. Mangano, “Implantes inmediatos, no sumergidos, de sinterización directa de metales por láser (DLMS) análogos a la raíz: un año

estudio prospectivo en 15 pacientes ” *Láseres en la ciencia médica,* vol. 29, no. 4, págs. 1321-1328, 2014.

[43] FG Mangano, B. Cirotti, RL Sammons y C. Mangano, “Implante de formación de metal láser directo análogo de raíz hecho a medida: informe de un caso” *Láseres en la ciencia médica,* vol. 27, no. 6, págs. 1241-1245, 2012.

[44] DJ Cohen, A. Cheng, A. Kahn et al., “Novela osteogénica Tii-Dispositivo 6Al-4V para la restauración de la función dental en pacientes con grandes deficiencias óseas: diseño, desarrollo e implementación ” *Informes científicos,* vol. 6, no. 1, artículo ID 20493, 2016.

[45] A. Nazarian, “Colocación de un implante subperióstico modificado: a solución clínica para ayudar a quienes no tienen hueso ". *Odontología hoy,* vol. 33, no. 7, págs. 134-137, 2014.

[46] RF Mansueto, “Reemplazo de un subperióstico mandibular implante.," *Revista de Implantología Oral,* vol. 25, no. 3, págs. 199–202, 1999.

[47] MR Markiewicz, K. Nishiyama, K. Yago et al., “Draining fístula orocutánea asociada a un implante subperióstico fallido: reporte de un caso ”. *Revista de Implantología Oral,* vol. 33, no. 6, págs. 347–352, 2007.

[48] T. Traini, C. Mangano, RL Sammons, F. Mangano, A. Macchi, y A. Piattelli, "Sinterización directa de metales por láser como un nuevo enfoque para la fabricación de un material isoelástico con clasificación funcional para la fabricación de implantes dentales de titanio poroso", *Materiales Dentales,* vol. 24, no. 11, págs. 1525-1533, 2008.

[49] C. Mangano, F. Mangano y JA Shibli, “Prospective Clinical evaluación de 201 implantes de formación de metal con láser directo: resultados de un estudio multicéntrico de 1 año ” *Láseres en la ciencia médica,* vol. 27, no. 1, págs. 181–189, 2012.

[50] F. Mangano, M. Bazzoli, L. Tettamanti et al., “Custom-implantes de hoja de sinterización selectiva por láser (SLS) fabricados como una solución no convencional para la rehabilitación protésica de la mandíbula posterior extremadamente atrofiada ”. *Láseres en la ciencia médica,* vol. 28, no. 5, págs. 1241-1247, 2013.

El científico
Revista mundial


Diario de
Quimica APLICADA


Nanomateriales

Scienti ca

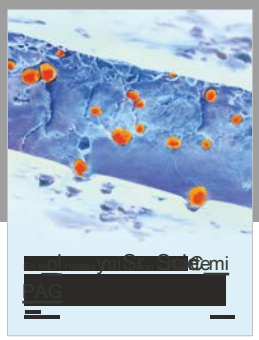



Hindawi
Envíe sus manuscritos a
www.hindawi.com


Avances en
Química Física

Revista Internacional de
A química analítica





Avances en
Física de altas energías

Ingenieria

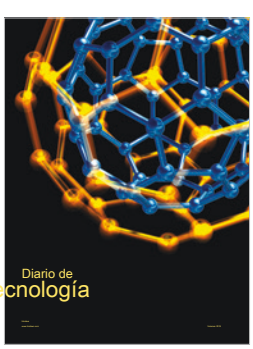
Diario de

Corrosión

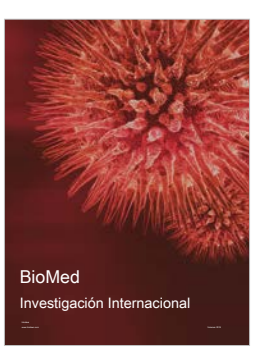
BioMed
Investigación Internacional


METRO Ciencia e Ingeniería